На правах рукописи

БРИЛЛИАНТОВА

Ангелина Грантовна

Иммуносупрессивная терапия при трансплантации ретинального пигментного эпителия в эксперименте

3.1.5. Офтальмология
3.2.7. Иммунология

Автореферат

диссертации на соискание ученой степени

кандидата медицинских наук

Москва – 2025

Диссертационная работа выполнена в Федеральном государственном бюджетном учреждении «Национальный медицинский исследовательский центр глазных болезней им. Гельмгольца» Минздрава России (директор института – академик РАН, заслуженный деятель науки РФ, доктор медицинских наук, профессор Нероев В.В.)

Научные руководители:

Нероев Владимир Владимирович – заслуженный деятель науки РФ, академик РАН, профессор, доктор медицинских наук;

Балацкая Наталья Владимировна – кандидат биологических наук.

Официальные оппоненты:

Файзрахманов Ринат Рустамович – доктор медицинских наук, заведующий Центром офтальмологии, заведующий кафедрой глазных болезней ИУВ ФГБУ «Национальный медико-хирургический центр им. Н.И. Пирогова» Минздрава России.

Калюжин Олег Витальевич – профессор, доктор медицинских наук, профессор кафедры клинической иммунологии и аллергологии Института клинической медицины им. Н.В. Склифосовского ФГАОУ ВО Первый МГМУ им И.М. Сеченова Минздрава России.

Ведущая организация:

Федеральное государственное бюджетное образовательное учреждение высшего образования «Первый Санкт-Петербургский государственный медицинский университет имени академика И.П. Павлова» Министерства здравоохранения Российской Федерации.

Защита диссертации состоится «14» октября 2025 г. в 14:00 часов на заседании диссертационного совета 21.1.024.01 при ФГБУ «Национальный медицинский исследовательский центр глазных болезней им. Гельмгольца» Минздрава России (105062, Москва, ул. Садовая-Черногрязская, 14/19).
С диссертацией можно ознакомиться в научной библиотеке и на сайте www.igb.ru ФГБУ «Национальный медицинский исследовательский центр глазных болезней им. Гельмгольца» Минздрава России (105062, Москва, ул. Садовая-Черногрязская, 14/19).

Автореферат разослан «___» _____ 2025 г.

Ученый секретарь диссертационного совета

Доктор медицинский наук, профессор Филатова И.А.

ОБЩАЯ ХАРАКТЕРИСТИКА РАБОТЫ

Актуальность темы и степень ее разработки

Дегенеративное поражение ретинального пигментного эпителия (РПЭ) лежит в основе патогенеза возрастной макулярной дегенерации (ВМД) и наследственных дистрофий сетчатки. ВМД является одной из главных причин необратимого ухудшения центрального зрения у пожилых людей и имеет тенденцию к распространению в развитых странах [Wong W.L. et al., 2014].

Варианты лечения поздних стадий заболевания ограничены и направлены на борьбу с неоваскуляризацией при «влажной» форме, для «географической» атрофии (ГА) эффективная терапия отсутствует, так как РПЭ не обладает способностью к регенерации [Fleckenstein M. et al., 2018; Öner A., 2018].

Достижения в области клеточной биологии, совершенствование витреоретинальной хирургии открыли новые горизонты для разработки методов лечения заболеваний сетчатки, связанных с дегенерацией РПЭ. Заместительная трансплантация стволовыми клетками (эмбриональными (ЭСК), индуцированными плюрипотентными стволовыми (ИПСК), дифференцированными в РПЭ), представляется наиболее многообещающим подходом для замены поврежденного РПЭ [Шеремет Н.Л. и др., 2019; Caramoy A., 2011; Ng T.F. et al., 2009; Petrash C.C. et al., 2021]. Морфофункциональные свойства ИПСК эквивалентны ЭСК, они могут самообновляться и дифференцироваться в различные типы клеток взрослого организма и не вызывают этических вопросов [Choi J. et al., 2015; Manzia T.M. et al., 2011].

Как известно, глаз является иммунопривилегированным органом, что теоретически должно способствовать безопасному введению ИПСК-РПЭ в субретинальное пространство (СРП) [Drukker M. et al., 2006; Zhou R., 2010]. Антивоспалительная активность ИПСК-РПЭ и их способность к длительному выживанию в чужой среде также создают благоприятные условия для заместительной клеточной терапии [Sugita S. et al., 2020]. Однако, по данным ряда исследователей, субретинальная трансплантация аллогенного/ксеногенного РПЭ в эксперименте приводила к деструкции клеточного материала и развитию воспаления в заднем отделе глаза в отсутствие иммуносупрессии [McGill T.J. et al., 2018; Petrash C.C. et al., 2021; Rajendran Nair D.S. et al., 2021; Rezai K.A. et al., 2000].

В настоящее время для профилактики отторжения аллогенного/ксеногенного РПЭ в эксперименте наиболее востребованными являются циклоспорин А (ЦсА) и кортикостероидные препараты (КС) – традиционные средства выбора при пересадках роговицы [Bali S. et al., 2016; Costa D.C. et al., 2009; Hill J.C., 1995].

При разработке заместительной клеточной терапии необходимо учитывать, что хроническое вялотекущее воспаление в СРП (например, при ВМД) способствует снижению иммуносупрессивной активности РПЭ, может привести к нарушению иммунной привилегии глаза и активации центральных иммунологических механизмов [Нероев В.В. и др., 2021; Нероева Н.В. и др., 2023]. Однако в настоящее времени не разработано оптимального режима иммуносупрессивной терапии даже при трансплантации РПЭ в здоровый глаз.

В литературе имеется публикация, где описан единичный случай длительного выживания человеческих ИПСК-РПЭ при пересадке в СРП примата без офтальмопатологии на фоне однократной интравитреальной инъекции триамцинолона и дальнейшего перорального применения ЦсА [Fujii S. et al., 2020].

В связи с вышесказанным, оптимальным решением проблемы тканевой несовместимости при субретинальной трансплантации ИПСК-РПЭ в эксперименте, может выступить комбинация местных и системных иммуносупрессивных препаратов, направленная, с одной стороны, на подавление локального воспаления в СРП, а с другой – на предотвращение системного антитрансплантационного ответа.

Однако, ЦсА, активно применяемый в трансплантологии обладает высокой токсичностью в отношении многих органов и снижает общую резистентность [Paglinawan R. et al., 2003; Patocka J. et al., 2021]. Вместе с тем, имеются данные, свидетельствующие о возможностях микофенолата мофетила (ММФ) – иммунодепрессанта с менее выраженным побочным действием, показавшего свою эффективность при кератопластике высокого риска [Birnbaum F. et al., 2009; Reinhard T. et al., 2009; Rose M.L. et al., 2002].

По данным литературы, ММФ обладает антиангиогенным, антипролиферативным эффектами [Domhan S. et al., 2002; Go E. et al., 2018; Morath C. et al., 2006, Morath C. et al., 2003]. Yang P. с коллегами продемонстрированы также ретинопротекторные и антиоксидантные свойства ММФ на мышах с пигментным ретинитом [Yang P. et al., 2003]. Все эти свойства ММФ представляют интерес в плане его использования при заместительной клеточной трансплантации ИПСК-РПЭ.

Известно, что в поддержании иммунологического гомеостаза особую роль играют медиаторы семейства трансформирующего фактора роста (TGFβ) и активирующие их молекулы, вырабатываемые как в глазу, так и клетками других органов и тканей [Newell K.A. et al., 2018]. Однако целенаправленные исследования иммунорегуляторных цитокинов при трансплантации РПЭ до настоящего времени не проводились.

Цель работы: клинико-иммунологическое обоснование и разработка оптимальной схемы комбинированной иммуносупрессивной терапии при трансплантации индуцированных плюрипотентных стволовых клеток, направленно дифференцированных в ретинальный пигментный эпителий (ИПСК-РПЭ), в эксперименте на кроликах.

Задачи исследования

1. Определить содержание медиаторов иммунного ответа (IL-2, IL-6), иммуносупрессивных факторов (TGF-β1, TSP-1, TGF-β2) в крови (СК) и материале глаз (стекловидном теле (СТ)) животных без офтальмопатологии и с атрофией ретинального пигментного эпителия до трансплантации ИПСК-РПЭ, осуществить поиск взаимосвязей изменения уровней интраокулярной и системной продукции исследуемых цитокинов с патологическим процессом в сетчатке.
2. На основании анализа клинико-инструментальных данных представить характеристику течения раннего и отдаленного посттрансплантационного периода у животных–реципиентов ИПСК-РПЭ с применением двух схем комбинированной иммуносупрессивной терапии (КИТ), включающей в качестве системного компонента селективные иммуносупрессоры циклоспорин А или микофенолата мофетил.
3. Изучить изменения локальной и системной продукции цитокинов иммунологического гомеостаза при введении суспензии ИПСК-РПЭ с применением двух режимов комбинированной иммуносупрессивной терапии.
4. Оценить динамику основных биохимических показателей сыворотки крови, отражающих токсическое действие системных иммуносупрессоров, применяемых в составе КИТ, при трансплантации суспензии ИПСК-РПЭ в эксперименте.
5. Предложить оптимальную схему комбинированной иммуносупрессивной терапии для профилактики тканевой несовместимости при трансплантации ИПСК-РПЭ в эксперименте.

Научная новизна исследования

1. Впервые в РФ определены особенности локальной и системной продукции медиаторов иммунологического гомеостаза в экспериментальной модели атрофии РПЭ на кроликах.
2. Впервые в РФ проведено сравнительное исследование и представлена характеристика течения постоперационного периода у экспериментальных животных при субретинальной трансплантации ИПСК-РПЭ в здоровый глаз и с атрофией РПЭ в условиях двух схем

комбинированной иммуносупрессивной терапии, включающих однократное интравитреальное интраоперационное введение триамцинолона ацетонида в сочетании с последующим ежедневным системным применением циклоспорина А или микофенолата мофетила.

3. Впервые в РФ проведено исследование изменения концентраций цитокинов иммунного ответа (IL-2, IL-6) и факторов супрессии (TGF-β1, TSP-1, TGF-β2) в сыворотке крови и стекловидном теле экспериментальных животных при субретинальной трансплантации ИПСК-РПЭ на фоне разных режимов комбинированной иммуносупрессивной терапии.

Практическая значимость

1. Впервые в РФ на основании анализа данных собственных исследований представлено научно обоснованное применение комбинированной иммуносупрессивной терапии при проведении субретинальной трансплантации ИПСК-РПЭ в эксперименте.

2. Впервые в РФ разработан способ профилактики тканевой несовместимости при субретинальной трансплантации человеческих ИПСК-РПЭ крупным экспериментальным животным, что открывает перспективы для полноценного тестирования свойств потенциальных биомедицинских клеточных продуктов в офтальмологии, в частности, для терапии дегенеративных заболеваний сетчатки, ассоциированных с поражением ретинального пигментного эпителия.

Методология и методы исследования

Методологической основой диссертационного исследования явилось последовательное применение методов научного познания. Работа выполнена с использованием комплекса клинических, инструментальных, иммунологических, аналитических и статистических методов анализа.

Положения, выносимые на защиту

1. Атрофия РПЭ сопровождается ростом интраокулярного уровня IL-2 и снижением концентрации TGF-β1 в сыворотке крови экспериментальных животных, что указывает на ослабление иммунологической толерантности и необходимость применения комбинации иммуносупрессивных средств (действующих местно и системно) при трансплантации ИПСК-РПЭ.

2. Применение комбинированной иммуносупрессивной терапии, включающей в качестве системной компоненты как циклоспорин А, так и микофенолата мофетил, позволяет

предотвратить осложнения, связанные с развитием интраокулярного воспаления и реакции тканевой несовместимости у животных с моделью атрофии ретинального пигментного эпителия при трансплантации ИПСК-РПЭ в эксперименте.

3. Эффект иммуносупрессии при субретинальном введении ксеногенных ИПСК-РПЭ достигается на фоне обеих схем комбинированной иммуносупрессивной терапии (включающих в качестве системного компонента как циклоспорин А, так и микофенолат мофетил), о чем доказывают результаты сравнительного анализа изменений концентрации медиаторов иммунного ответа (IL-2, IL-6) и факторов иммуносупрессии (TGF-β1, TGF-β2) в стекловидном теле и сыворотке крови животных-реципиентов в течение всего периода наблюдения после трансплантации.

4. На основании комплексного анализа данных клинико-инструментальных, иммунологических исследований и биохимических показателей токсичности определен оптимальный режим комбинированной иммуносупрессивной терапии, включающий однократное интраоперационное интравитреальное введение триамцинолона ацетонида и последующее системное применение препарата микофенолата мофетила для профилактики осложнений, связанных с развитием реакции отторжения ксеногенного клеточного материала ИПСК-РПЭ при его трансплантации в эксперименте.

Личный вклад автора в проведенное исследование

Личный вклад автора состоит в непосредственном участии во всех этапах диссертационного исследования: в анализе состояния вопроса по данным современной литературы, в определении цели и задач, выборе методов исследования, статистической обработке полученных результатов исследования с последующей интерпретацией, формулировании положений на защиту, выводов и практических рекомендаций. Автором лично проведены сбор материала для данного исследования, литературы для обзора современных данных по теме диссертационной работы, выполнены этапы исследования, а также получены результаты, изложенные в работе.

Внедрение результатов работы в практику

Результаты исследований и соответствующие рекомендации внедрены в учебный процесс на курсах повышения квалификации, проводимых в ФГБУ «Национальный медицинский исследовательский центр глазных болезней им. Гельмгольца» Минздрава России. Полученные результаты исследований обосновывают проведение дальнейших клинических испытаний.

Степень достоверности и апробация результатов

Степень достоверности полученных результатов определяется достаточным и репрезентативным объемом выборок исследований, работа выполнена с использованием современных методов обследования. Методы статистической обработки результатов адекватны поставленным задачам. Положения, выводы и рекомендации, сформулированные в диссертации, аргументированы и являются результатом многоуровневого анализа. Основные положения диссертации доложены и обсуждены на научно-практических конференциях с международным участием: XVI Российский общенациональный офтальмологический форум (Москва, 2023); Международная офтальмологическая научно-практическая конференция «Инновационные технологии в офтальмологии» (Ташкент, 2024); IV Международная конференция «Врач-Пациент-Общество: иммунология, физиология, генетика, биоинформатика и общественное здоровье», приуроченная к 300-летию Российской академии наук (Екатеринбург, 2024). Апробация диссертационной работы состоялась на межотделенческой конференции ФГБУ «Национальный медицинский исследовательский центр глазных болезней им. Гельмгольца» Минздрава России 27.11.2024.

Публикации

По материалам диссертации написано 7 работ, из них 4 опубликовано в журналах, рекомендуемых ВАК, 2 – опубликованы в материалах конференций, в числе получен патент РФ на изобретение № 2830558C1 (дата публикации 21.11.2024) «Способ предотвращения отторжения ксеногенного материала при субретинальной ксеногенной трансплантации в эксперименте», соавторы Нероева Н.В., Балацкая Н.В., Нероев В.В., Катаргина Л.А., Бриллиантова А.Г., Измайлова Н.С., Лагарькова М.А.

Структура и объем диссертации

Диссертация изложена на 128 страницах машинописного текста и состоит из введения и 4 глав, в которых представлены обзор литературы, материалы и методы исследования, результаты собственных исследований, заключение, выводы, практические рекомендации, список литературы. Работа иллюстрирована 25 рисунками и 9 таблицами. Библиографический указатель содержит 192 источника (отечественных 39 и зарубежных 153).

СОДЕРЖАНИЕ ДИССЕРТАЦИИ

Материалы и методы

Диссертация выполнена на базе отделов патологии сетчатки и зрительного нерва (начальник отдела – к.м.н. Н.В. Нероева), иммунологии и вирусологии (начальник отдела – к.б.н. Н.В. Балацкая) и научно-экспериментального центра (и.о. начальника отдела - Б.В. Витер) ФГБУ «НМИЦ ГБ им. Гельмгольца» Минздрава России в период с 2021 по 2024 гг.

Эксперимент выполнен с соблюдением принципов гуманности, изложенных в Директиве 2010/63/EU Европейского парламента и Совета ЕС по охране животных, используемых в научных целях. Получено одобрение локального комитета по этике ФГБУ «НМИЦ ГБ им. Гельмгольца» Минздрава России (протокол № 64/1 от 16.03.2023 г.).

Исследование проведено на 54 кроликах-самцах породы Новозеландский альбинос (возраст 2,5-3,0 мес., вес 2,0-2,5 кг), из которых 48 животным (основные группы) проводили трансплантацию суспензии клеток человеческого РПЭ в объеме 0,05 мл в количестве 50000 клеток/глаз, полученных путем направленной дифференцировки ИПСК здорового донора и находящихся на хранении в биобанке в лаборатории клеточной биологии ФНКЦ ФХМ ФМБА России (директор член-корр. РАН, д.б.н. Лагарькова М.А.).

Животные-реципиенты были распределены на две группы: I группе (24 глаза) субретинальную трансплантацию проводили в здоровый глаз с интактным РПЭ; II группе (24 глаза) введение суспензии ИПСК-РПЭ осуществляли в область заранее сформированной атрофии РПЭ по разработанной методике в НМИЦ ГБ им. Гельмгольца [Нероев В.В., 2019]. Группу контроля составили 6 здоровых кроликов без соматической патологии, которым не проводили никаких хирургических вмешательств. Все животные основных групп получали КИТ, включавшую однократную интравитреальную интраоперационную инъекцию 0,2-0,3 мл триамцинолона ацетонида (40 мг/мл) и ежедневное введение системных иммуносупрессивных препаратов ЦсА в дозе 10 мг/кг в сутки или ММФ в дозе 50 мг в сутки со дня трансплантации и до окончания наблюдения. Подгруппы Ia, IIa получали ЦсА в составе КИТ, подгруппа Ib, IIb - ММФ. Оценку результатов субретинальной трансплантации ИПСК-РПЭ в виде суспензии проводили с помощью стандартных и специализированных офтальмологических методов: биомикроскопия переднего отрезка, офтальмоскопия глазного дна, оптическая когерентная томография (ОКТ), исследование аутофлюоресценции (АФ), исследование в режиме MultiColor, фоторегистрация глазного дна на 14, 28, 60-е сутки после хирургического вмешательства.

Инструментальные методы исследования выполняли совместно с к.м.н. Н.В. Нероевой и к.м.н. М.В. Рябиной на базе отдела патологии сетчатки и зрительного нерва.

Моделирование атрофии РПЭ и трансплантация ИПСК-РПЭ в СРП проводил к.м.н. П.А. Илюхин, диссертант ассистировала в ходе оперативных вмешательств. До операции у всех кроликов производили забор крови из ушной вены для последующего контрольного иммунологического анализа. Через 14, 28, 60 суток после трансплантации осуществляли повторный забор крови, животных выводили из эксперимента методом воздушной эмболии в ушную вену после введения в наркоз, далее собирали образцы стекловидного тела (СТ). После пробоподготовки материал переносился в криопробирки и помещался в условия глубокой заморозки (-70°С) до проведения исследований.

Иммунологические методы исследования выполняли на базе отдела иммунологии и вирусологии ФГБУ «НМИЦ ГБ им. Гельмгольца» Минздрава под руководством к.б.н. Балацкой Н.В. Содержание IL-2, IL-6, TGF-β1, TGF-β2 и TSP-1 в СТ и СК животных-реципиентов и группы контроля определяли методом твердофазного иммуноферментного анализа при помощи наборов «Blue Gene» (КНР) и «Cloud-Clone Corp» (США) с учетом чувствительности метода в соответствии с протоколами, разработанными производителями тест-систем. Результаты реакции учитывали на мультифункциональном микропланшетном спектрофотометре - имиджере Cytation 5 («BioTek», США) при длине волны 450 нм.

Биохимические исследования проводили совместно с к.б.н. Балацкой Н.В. с целью оценки токсичности иммуносупрессивных препаратов (ЦсА и ММФ): исследовали уровень АЛТ, АСТ, мочевины и креатинина в СК животных–реципиентов основных групп до начала курса КИТ и через 14 и 60 дней после иммуносупрессивной терапии, а также группы контроля. Использовали реагенты и оборудование (биохимический автоматический анализатор) фирмы Mindray (КНР).

Статистическая обработка результатов выполнена автором самостоятельно, с применением пакета прикладных статистических программ MS Excel и Biostat v5. Учитывая небольшие по численности выборки распределение части параметров, отличное от нормального, сравнительный анализ проводили непараметрическими методами. Иммунологические и биохимические параметры представлены в виде Me [Q1; Q3], где Me - медиана, Q1 - первый, Q3 - третий квартили. Для определения статистической значимости различий (p) показателей двух независимых выборок использовали U-критерий Манна-Уитни. Критический уровень значимости при проверке гипотез принимался равным $p<0,05$.

РЕЗУЛЬТАТЫ СОБСТВЕННЫХ ИССЛЕДОВАНИЙ

Оценка изменений локальной и системной продукции медиаторов иммунного ответа и супрессивных цитокинов при атрофии РПЭ в эксперименте

В ходе исследования обнаружено, что TGF-β1 отсутствовал во всех тест-пробах в СТ как в здоровых глазах, так и в глазах с атрофией РПЭ, что согласуется с результатами, полученными Hirsch L. и соавт., которые показали, что TGF-β2 является основным цитокином, продуцируемым конститутивно в культуре клеток РПЭ. Медиана показателя TGF-β2 в СТ животных без офтальмопатологии находилась на отметке 1061 пг/мл. В группе с атрофией РПЭ содержание этого цитокина статистически значимо превышало таковое в норме и составило 2195 пг/мл ($p<0,05$). Такое усиление местной продукции TGF-β2 может представлять компенсаторную реакцию со стороны клеток сетчатки, вызванную повреждением РПЭ (таблица 1).

Таблица 1. Оценка изменений содержания иммунорегуляторных цитокинов и факторов супрессии в СК животных с атрофией РПЭ.

Наименование показателя	**Содержание цитокинов в СТ животных основных групп** (Me; Q1-Q3)	
	Интактный РПЭ (n=6)	**Атрофия РПЭ (n=6)**
TGFβ1 (пг/мл)	0 (0,0– 0,0)	0,0 (0,0-0,0)
TGFβ2 (пг/мл)	1061 (467– 2123)	**2195*** (1581-2809)
TSP-1(нг/мл)	1,21 (1,08–2,08)	**10,11*** (8,48-11,74)
IL-2 (пг/мл)	1,2(0,0– 10,2)	**13,7*** (6,9– 19,3)
IL-6 (пг/мл)	1,44 (1,29–1,74)	1,41 (1,2-1,53)

Примечания: n - число глаз в группе; *- статистически значимое отличие при сравнении показателей основных групп ($p<0,05$);

Конститутивная продукция TSP-1 в сетчатке осуществляется РПЭ, данный цитокин необходим для активации изоформ TGF-β1, и TGF-β2 [Masli S. et al., 2020; Masli S. et al., 2006]. Нами он выявлен во всех тест-пробах СТ группы контроля: медиана составила 1,21 нг/мл. При атрофии РПЭ уровень локальной продукции TSP-1 был значимо выше, что указывало на активацию интраокулярных механизмов репарации (таблица 1).

IL-2 был обнаружен в СТ всех животных с атрофией РПЭ и в большинстве тест-проб контроля, что выглядит парадоксальным, так как IL-2 вырабатывается активированными Т-лимфоцитами. Тем не менее, результаты исследований Girard S. и соавт. (2008) и Serrano-Perez M.C. и соавт. (2011) указывают на возможность его синтеза клетками астроглии без участия Т-лимфоцитов. В нашей работе выявлено значительное повышение локального уровня IL-2 при атрофии РПЭ (медиана - 2195 пг/мл) по сравнению с группой без офтальмопатологии ($p<0,05$), что не позволяет исключить формирования активированного фенотипа микроглии вследствие повреждения клеток пигментного эпителия (таблица 1).

При исследовании IL-6 не было отмечено существенной разницы между показателями его интраокулярной продукции в сравниваемых группах (таблица 1).

В СК кроликов с атрофией РПЭ было выявлено выраженное статистически значимое снижение содержания TGF-β1 по сравнению с контролем ($p<0,05$), что указывает на снижение системной иммунологической толерантности. Так, медиана сывороточного TGF-β1 в норме составила 469 пг/мл, при атрофических изменениях РПЭ показатель снизился до 146 пг/мл.

Анализ системной продукции TGF-β2 показал достоверное повышение секреции данного цитокина в группе с поражением РПЭ ($p<0,05$) (медиана - 1242 пг/мл) (таблица 2).

Также в СК животных с атрофией РПЭ по сравнению с контролем наблюдали достоверное, более чем в 5 раз снижение уровня TSP-1, достигшего отметки 0,99 нг/мл ($p<0,05$), что может указывать на регуляторные нарушения в системе взаимодействия тромбоспондинов и цитокинов семейства TGF-β на уровне организма, связанные с повреждением РПЭ (таблица 2).

Интересные данные получены при изучении системной продукции IL-2: во-первых, 100%-ная выявляемость цитокина в СК группы контроля, а во-вторых – диапазон значений в данной группе варьировал от умеренных до высоких значений (от 4,9 до 16,09 пг/мл) (таблица 2). В то же время только в 2-х случаях в СК моделей обнаружен IL-2, что также позволяет думать о серьезных изменениях системной иммунорегуляции при атрофии РПЭ.

Таблица 2. Оценка изменений содержания иммунорегуляторных цитокинов и факторов супрессии в СК животных с атрофией РПЭ.

Наименование показателя	**Содержание цитокинов в СК животных основных групп** (Me; Q1-Q3)	
	Интактный РПЭ (n=6)	**Атрофия РПЭ (n=6)**
TGFβ1 (пг/мл)	469 (402– 584)	**146*** (125– 166)
TGFβ2 (пг/мл)	1041 (427– 1143)	**1242*** (1126-1358)
TSP-1 (нг/мл)	5,17 (3,55–6,77)	**0,99*** (0,63-1,34)
IL-2 (пг/мл)	10,5 (4,9– 16,09)	0,0 (0,0-11,2)
IL-6 (пг/мл)	0,99 (0,93–1,95)	1,1 (0,82-1,6)

Примечания: n - число глаз в группе; *-статистически значимое отличие при сравнении показателей основных групп ($p<0,05$);

Таким образом, атрофия РПЭ ассоциируется с локальными и системными нарушениями продукции цитокинов иммунного ответа и факторов иммуносупрессии, что указывает на снижение толерантности на уровне глаза и организма и необходимость применения комбинации иммуносупрессивных средств при трансплантации ИПСК-РПЭ.

Анализ клинических результатов трансплантации суспензии ИПСК-РПЭ в здоровый глаз экспериментальных животных с применением разных режимов комбинированной иммуносупрессивной терапии (КИТ)

По данным биомикроскопии на 14, 28-60 сутки после трансплантации суспензии ИПСК-РПЭ передний отрезок глаза всех животных-реципиентов на фоне двух режимов иммуносупрессии был спокоен: конъюнктива имела бледно-розовый цвет, роговица, хрусталик и стекловидное тело сохраняли прозрачность.

При офтальмоскопии в эти же сроки наблюдения во всех подгруппах на фоне двух режимов КИТ не визуализировали патологических изменений на глазном дне (не наблюдали воспалительных явлений в переднем и заднем отрезке глаза, не отмечено случаев отслойки сетчатки, образования шварт, кровоизлияний, экссудатов, побледнений сетчатки, патологических очагов).

При проведении ОКТ у кроликов с интактным РПЭ на 14 сутки как на фоне ЦсА, так и ММФ в составе КИТ профиль сетчатки не был изменен, все ее слои дифференцировались, под нейросенсорной сетчаткой визуализировали зону умеренной гиперрефлективности, соответствующую зоне трансплантированных клеток (стрелка) (рисунок 1б, 2б).

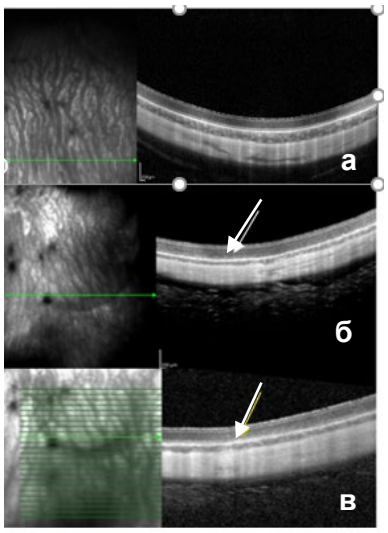

Рисунок 1

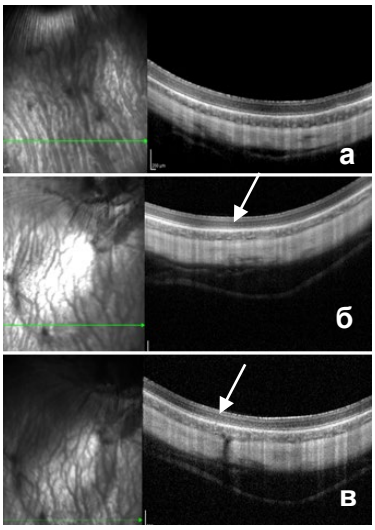

Рисунок 2

Рисунок 1. ОКТ-снимки на разных сроках при субретинальной трансплантации ИПСК-РПЭ животным на фоне КИТ с ЦсА (Ia подгруппа);
Рисунок 2. ОКТ-снимки на разных сроках при субретинальной трансплантации ИПСК-РПЭ животным на фоне КИТ с ММФ (Ib подгруппа).
Общие примечания к рисункам 1 и 2: а - до трансплантации; б - на 14 сутки; в - на 28 и более суток.

На фоне применения ЦсА и ММФ в составе КИТ к 28 суткам наблюдения и далее к 60 суткам отмечали более ровную регулярную гиперрефлективность монослоя под нейросенсорной сетчаткой, позволяющую говорить о распределении введенного клеточного материала (стрелка) и «стремлении» РПЭ к «правильной» ориентации в виде монослоя

клеток. В эти же сроки по данным ОКТ профиль и структура сетчатки оставались неизмененными (рисунок 1в, 2в). Также всем экспериментальным животным проводили исследование АФ: у кроликов со здоровой сетчаткой до проведения трансплантации ИПСК-РПЭ визуализировалась ровная гомогенная изоаутофлюоресценция (рисунок 3а).

На 14 сутки после трансплантации на фоне двух схем КИТ наблюдали неравномерную аутофлюоресценцию, соответствующую месту скопления трансплантированных клеток (рисунок 3б: окружность), к 28 суткам и далее аутофлюоресценция становилась более равномерной, что являлось косвенным благоприятным признаком перераспределения суспензии в СРП с тенденцией к организации в виде монослоя (рисунок 3в: окружность).

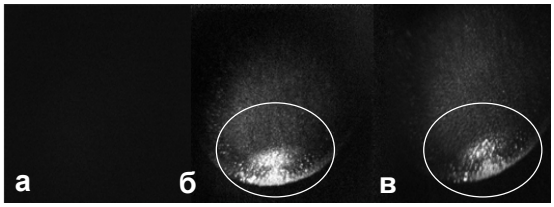

Рисунок 3. Исследование АФ при субретинальной трансплантации ИПСК-РПЭ животным Ia подгруппы: а - до трансплантации; б- на 14 сутки; в- на 28 сутки.

Анализ показателей толщины сетчатки до проведения трансплантации соответствовал значениям нормы, установленной в работах Davis F.A., (1929 г.), и в более позднем исследовании Xiao-Xu Z. и соавт. (2012 г.) [Davis F.A., 1929; Zierhut, M., et al., 2005].

Итак, медиана в Ia подгруппе, получающей ЦсА, составила 150 мкм, и 152 мкм в Ib подгруппе с системным применением ММФ. Статистически значимых различий при сравнении подгрупп до трансплантации, а также на разных сроках наблюдения после пересадки ИПСК-РПЭ в СРП кролика выявлено не было.

Анализ клинических результатов трансплантации суспензии ИПСК-РПЭ моделям с атрофией РПЭ на фоне двух схем КИТ

При анализе результатов биомикроскопии и офтальмоскопии на ранних и отдаленных сроках после трансплантации в обеих подгруппах, как на фоне ЦсА, так и ММФ, не было выявлено признаков воспаления переднего и заднего отрезков глаза. Также не было обнаружено патологических изменений на глазном дне (не отмечено случаев отслойки сетчатки, образования шварт, кровоизлияний, экссудатов, побледнений сетчатки, патологических очагов и др.)

В двух подгруппах до трансплантации по данным ОКТ обнаруживалась область гиперрефлективности хориоидеи, связанная с повышенным проникновением сканирующего луча в подлежащие ткани за счет атрофии РПЭ (рисунок 4а, 5а - скобка).

На 14 сутки после субретинального введения суспензии ИПСК-РПЭ профиль сетчатки не

изменялся, слои сетчатки дифференцировались, на ОКТ-срезах не было выявлено признаков воспаления и других патологических изменений сетчатки (рисунок 4б, 5б).

В позднем периоде наблюдения отмечали уменьшение проникновения под сетчатку лазерного луча (за счет повышения отражательной способности трансплантата) и, как следствие этого, уменьшение гиперрефлективности хориоидеи. Эти изменения расценивали как благоприятные признаки частичного восстановлении РПЭ. Осложнений и отрицательной динамики не было выявлено (рисунок 4в, 5в).

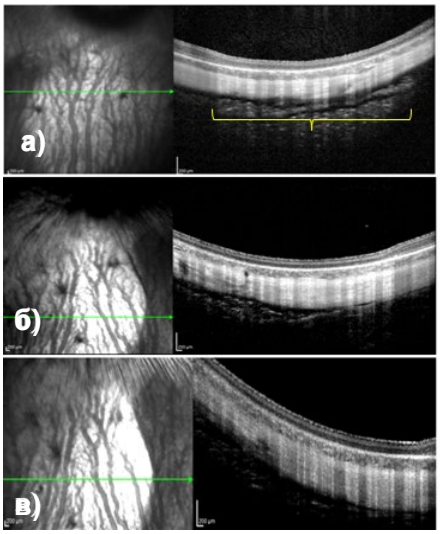

Рисунок 4

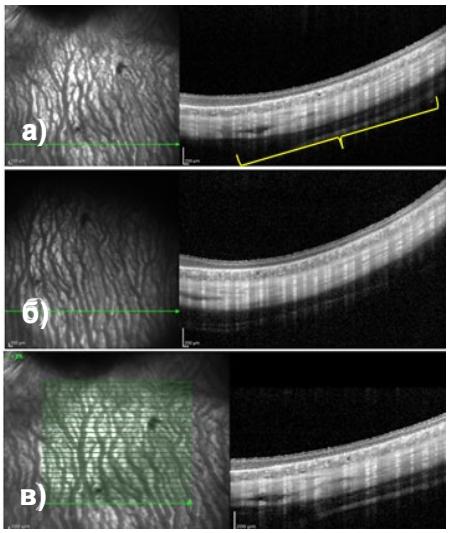

Рисунок 5

Рисунок 4. ОКТ-снимки на разных сроках при субретинальной трансплантации ИПСК-РПЭ животным в глаз с атрофией на фоне КИТ с ЦсА (IIа подгруппа)
Рисунок 5. ОКТ-снимки на разных сроках при субретинальной трансплантации ИПСК-РПЭ животным в глаз с атрофией на фоне КИТ с ММФ (IIb подгруппа)
Общие примечания к рисункам 4 и 5: а - до трансплантации; б)- на 14 сутки; в) - на 28 и более суток.

При исследовании аутофлюоресценции через месяц после формирования атрофии РПЭ до проведения трансплантации визуализируется округлый фокус неравномерной аутофлюоресценции с чередованием мелких фокусов гипо- и гиперфлюоресценции. Патологическая область соответствовала зоне повреждения клеток РПЭ (рисунок 6а). Наличие иррегулярной гипераутофлюоресценции объясняется накоплением липофусцина, связанным с дисфункцией РПЭ. Данные ОКТ и АФ коррелировали с результатами гистологических исследований, проведенных в ФГБУ «НМИЦ ГБ им. Гельмгольца» МЗ России, в которых сообщали о развитии апоптотических изменений и дисфункции клеток РПЭ со скоплением избыточного количества липофусцина [Балацкая Н.В., 2021].

На 14 сутки после проведения трансплантации ИПСК-РПЭ на фоне двух схем КИТ наблюдали неравномерную крапчатую аутофлюоресценцию (рисунок 6б), к 28 суткам и далее отмечали тенденцию к выравниванию аутофлюоресценции, уменьшению количества мелких точечных фокусов гиперфлюоресценции (рисунок 6в). Эти изменения могут

свидетельствовать о частичном восстановлении анатомии и функции РПЭ (о чем свидетельствует резорбция липофусцина). Полученные результаты согласуются с данными морфологии, полученными в ФГБУ «НМИЦ ГБ им. Гельмгольца» МЗ России. Лагарькова М.А. и др. опубликовали результаты трансплантации, где визуализировали клетки ИПСК-РПЭ, которые встраивались между собственными клетками РПЭ кролика [Балацкая Н.В., 2021; Нероева Н.В., 2023].

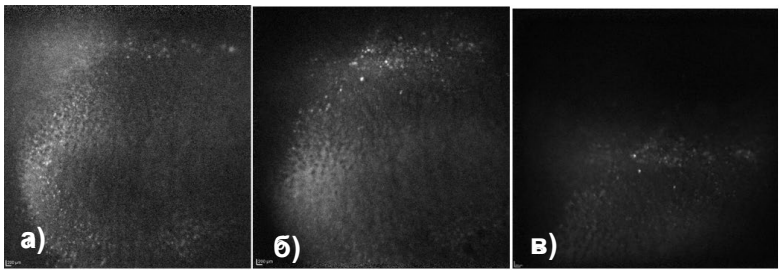

Рисунок 6. Исследование АФ при субретинальной трансплантации ИПСК-РПЭ животным IIа подгруппы: а) до трансплантации (атрофия РПЭ); б) на 14 сутки; в) на 28 сутки и более.

Оценка результатов морфометрии выявила статистически достоверное уменьшение толщины сетчатки до проведения трансплантации суспензии в обеих подгруппах при сравнении с данными контроля ($p<0,05$). Медиана толщины сетчатки в подгруппе IIа составила 95 мкм, во IIb подгруппе – 99 мкм, тогда как в группе контроля медиана равнялась 150 мкм. В ходе анализа данных морфометрии сетчатки, полученных при проведении ОКТ, в группе животных-реципиентов с атрофией РПЭ на 14 сутки после трансплантации выявлено статистически значимое увеличение показателя толщины сетчатки: медиана составила 101,5 мкм в IIа подгруппе и 103 мкм во IIb подгруппе ($p<0,05$) и оставалась стабильной до окончания периода наблюдения.

Таким образом, анализ данных клинико-инструментальных исследований позволил заключить, что обе схемы КИТ, включающие в качестве системного компонента как ЦсА, так и ММФ, позволяют предупредить воспалительные осложнения в СРП и способствуют выживанию клеточного материала на всем периоде наблюдения.

Оценка изменений биохимических показателей токсичности у животных-реципиентов на фоне двух схем КИТ

Для трансляции разрабатываемого метода заместительной клеточной терапии РПЭ в практическую клинику важно учитывать, что традиционно используемые при пересадках солидных органов средства профилактики болезни трансплантата, обладают широким спектром неблагоприятных эффектов, в частности, токсичностью в отношении почек и печени, могут привести к развитию артериальной гипертензии и пр. [Flechner S.M. et al., 2008; Parlakpinar H., 2021; Patocka J. et al., 2021; Schmeding M. et al., 2011]. В этой связи нами

проведено исследование и сравнительный анализ динамики основных лабораторных показателей нефро- и гепатотоксичности в СК реципиентов, получавших ЦсА и ММФ в составе КИТ при трансплантации, результаты представлены на рисунке 7.

На ранних и отдаленных сроках после трансплантации резкое усиление активности АЛТ выявлено в крови животных после применения КИТ, включавшей ЦсА - медиана показателя в данной группе составила 64 Ед/л и в 2 раза превышала таковые в группе с ММФ ($p<0,05$) и контроля (тенденция). Увеличение показателя АСТ на 14 и 60 сутки после трансплантации отмечали в обеих опытных группах по сравнению с контролем, однако изменения активности фермента были заметно выраженными в группе животных, получавшей в составе КИТ ЦсА (102 Ед/л). При исследовании содержания мочевины и креатинина также обнаружен их рост в крови всех реципиентов, однако более высокие показатели метаболитов определяли в группе с применением ЦсА, где они имели тенденцию к дальнейшему увеличению.

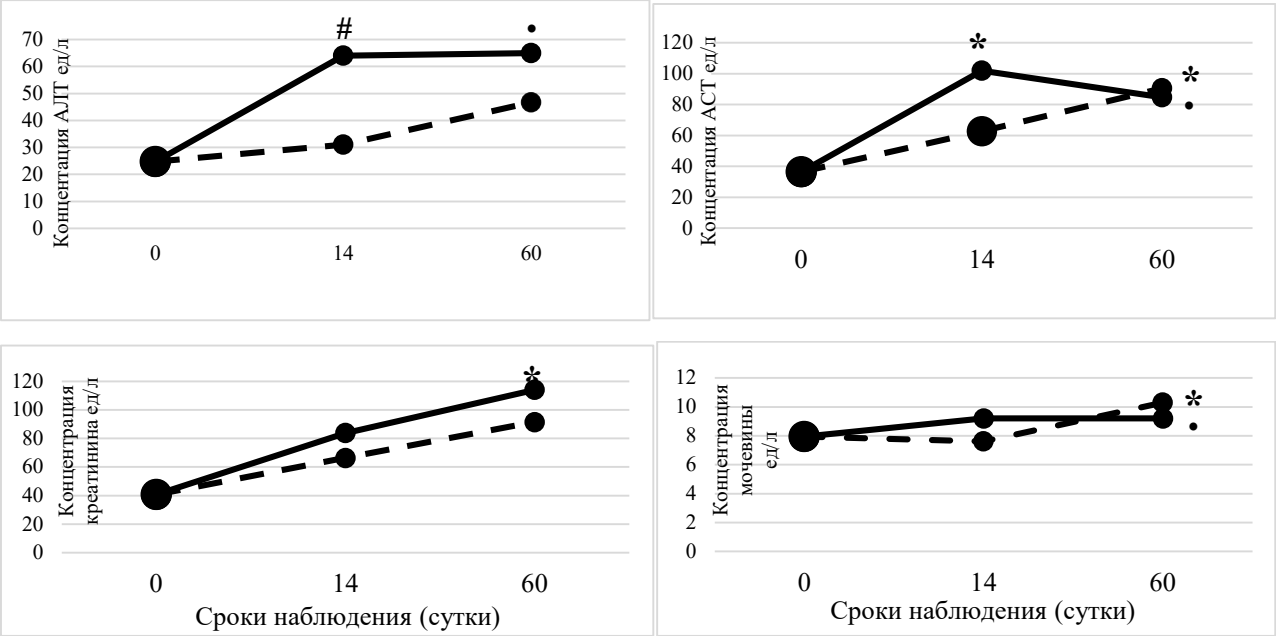

Рисунок 7. Изменения концентрации АЛТ, АСТ, мочевины и креатинина в СК животных-реципиентов, получавших в качестве системного компонента КИТ ЦсА или ММФ, на сроках: до операции, на 14 и 60 сутки после ее окончания.

Примечания:

_____ (сплошная линия) – динамика показателей на фоне КИТ с ЦсА;

- - - (штрих-линия) - динамика показателей на фоне КИТ с ММФ

* - достоверность отличия показателей при сравнении опытных групп с контролем ($p<0,05$).

• - тенденция к различию параметров при сравнении опытных групп с контролем;

- тенденция к различию параметров при сравнении опытных групп.

Таким образом, результаты сравнительного анализа позволяют сделать вывод о том, что более выраженной гепато- и нефротоксичностью обладает ЦсА. По данным нашего исследования указанные неблагоприятные эффекты ЦсА отмечаются на раннем сроке и сохраняются далее на всем периоде наблюдения после трансплантации ИПСК-РПЭ.

Изучение и сравнительный анализ изменений уровней цитокинов иммунного ответа и факторов супрессии в СТ и СК животных-реципиентов без офтальмопатологии, получавших ЦсА или ММФ в качестве системного компонента КИТ

Результаты исследования локальной продукции цитокинов у кроликов-реципиентов ИПСК-РПЭ без глазной патологии на фоне двух схем КИТ представлены в таблице 3.

Таблица 3. Изменение локальной продукции иммунорегуляторных и супрессивных факторов в разные сроки после трансплантации ИПСК-РПЭ в группах животных без офтальмопатологии, получавших ЦсА или ММФ в составе КИТ.

Наименование показателя	До трансплантации	Подгруппы без офтальмопатологии (Me; Q1-Q3)			
		Ia Циклоспорин А (n=12)		Ib Микофенолат мофетил (n=12)	
		Сроки наблюдения после трансплантации			
		14 суток	Более 28	14 суток	Более 28
TGF-β1 (пг/мл)	0 (0–0)	**43,9*** (0,0–438)	**8,37*** (0,1– 19,06)	**0,0•** (0,0–0,0)	**0,0#** (0,0–182)
TGF-β2 (пг/мл)	1237 (814– 1496)	728 (539–889)	1192 (1161– 1335)	1061 (467–2123)	1575 (707–2377)
TSP-1 (нг/мл)	1,2 (1,1-2,0)	1,5 (0,8–1,9)	2,2 (1,0–3,9)	12,9 (10,6-16,1)	12,3 (6,6-16,2)
IL-2 (пг/мл)	1,2 (0,0–10,2)	12,5 (6,3–16,7)	**23,0*** (6,9–78,4)	**132 * •** (23,4–400)	**91,5 *** (4,9–153)
IL-6 (пг/мл)	1,4 (1,3– 1,7)	1,2 (1,1–3,5)	1,8 (1,5–2,0)	0,0 (0,0–1,5)	0,0 (0,0–1,9)

Примечания: n - число глаз; * - статистически значимые отличия показателей опытных подгрупп при сравнении с контролем (p<0,05); • - достоверность отличий показателей при сравнении между подгруппами Ia и Ib на 14 сутки после операции (p<0,05); # - достоверность отличий показателей при сравнении между подгруппами Ia и Ib на 28 сутки и более после операции (p<0,05).

Резкое увеличение TGF-β1 в Ia подгруппе позволяет заключить об индукции защитного антивоспалительного, репаративного ответа при введении суспензии ИПСК-РПЭ. К более поздним срокам отмечено снижение концентрации цитокина (таблица 3). Отсутствие продукции TGF-β1 в Ib подгруппе можно объяснить локальным антипролиферативным эффектом ММФ, способного проникать через неповрежденный гематоретинальный барьер.

В обеих опытных подгруппах в раннем постоперационном периоде наблюдали однонаправленные сдвиги продукции TGF-β2, более выраженные в подгруппе Ia. К 28-60 суткам после трансплантации в СТ всех опытных животных определено повышение содержания TGF-β2 по сравнению с ранними сроками.

При анализе интраокулярной продукции TSP-1 отмечали ее прогрессивное усиление на всех сроках наблюдения в обеих основных подгруппах, при этом в подгруппе с ЦсА, который не проникает через ГРБ, наблюдали более яркое увеличение цитокина, что являлось защитной реакцией на ксеногенные клетки.

В Ib подгруппе наблюдали схожую, но более выраженную динамику: учитывая способность ММФ в незначительных количествах проникать через ГРБ и оказывать прямое ингибирующее действие на TGF-β1, можно предположить, что отсутствие синтеза указанного цитокина in situ могло активировать компенсаторный подъем TSP-1. В более поздние сроки медиана интраокулярного TSP-1 в подгруппе с ЦсА составила 2,2 нг/мл, в подгруппе реципиентов, получавших в комплексе КИТ ММФ, достигла 12,3 нг/мл (таблица 3).

Анализ внутриглазного синтеза IL-2 показал существенное его увеличение у животных обеих подгрупп в раннем и отдаленном сроках после трансплантации. На 14 сутки в Ia подгруппе концентрация указанного цитокина достигла 12,5 пг/мл и продолжала увеличиваться к 28 суткам ($p<0,05$). В СТ реципиентов, получавших ММФ на всех периодах наблюдения определено более высокое содержание IL-2: на 14 сутки после введения ИПСК-РПЭ составило 132 пг/мл и был значимо выше, чем у кроликов подгруппы Ia ($p<0,05$).

Уровень локального IL-6 был несколько повышен к поздним срокам наблюдения в Ia подгруппе, и практически не определялся в тест-пробах СТ подгруппы с ММФ. Динамику продукции указанного цитокина в раннем постоперационном периоде можно также антивоспалительным действием триамцинолона ацетонида - местного компонента КИТ, вводимого всем животным интравитреально во время трансплантации.

Результаты системной продукции цитокинов у кроликов-реципиентов ИПСК-РПЭ с интактным РПЭ на фоне двух схем КИТ представлены в таблице 4. Как видно из таблицы 4, в раннем посттрансплантационном периоде в СК кроликов, получавших в составе КИТ ЦсА, определяли достоверное снижение содержания TGF-β1 по сравнению с нормой ($p<0,05$). Более выраженное ослабление системной продукции TGF-β1 наблюдали в Ib подгруппе; статистически значимые отличия показателей выявлены как при сравнении с контролем, так и с подгруппой Ia ($p<0,05$). К 28-60 суткам после трансплантации на фоне приема ЦсА происходило восстановление концентрации TGF-β1 до исходных значений, тогда как в СК реципиентов, получавшей ММФ наблюдали дальнейшее снижение системной продукции цитокина ($p<0,05$) (таблица 4).

Анализ изменений концентраций TGF-β2 в СК реципиентов, получавших ЦсА и ММФ, не выявил изменений изучаемого параметра на всем периоде наблюдения. К 14 суткам после трансплантации в СК у животных подгруппы Ia обнаружен статистически значимый рост уровня TSP-1 по сравнению с показателем до операции ($p<0,05$). Напротив, в Ib подгруппе в этот период отмечали достоверное резко выраженное снижение сывороточного TSP-1 по

сравнению с контролем и подгруппой Ia. К более поздним срокам в обеих подгруппах TSP-1 оставался практически без изменений (таблица 4).

Таблица 4. Изменение локальной продукции иммунорегуляторных и супрессивных факторов в разные сроки после трансплантации ИПСК- РПЭ в группах животных без офтальмопатологии, получавших ЦсА или ММФ в составе КИТ.

Наименование показателя	Контроль	Подгруппы без офтальмопатологии (Me; Q1-Q3)			
		Ia Циклоспорин А (n=12)		Ib Микофенолат мофетил(n=12)	
		Период наблюдения			
		14 суток	Более 28	14 суток	Более 28
TGF-β1 (пг/мл)	469 (402–584)	**282*** (0,0– 351)	430 (423–479)	**69 •** (0,0-216)	**42,6 *#** (0,0-183)
TGF-β2 (пг/мл)	1041 (427–1143)	1147 (326– 1320)	1115 (998–1442)	1032 (576-1652)	1127 (493–1598)
TSP-1 (нг/мл)	5,2 (3,5–6,8)	**10*** (8,3– 16,1)	**10,3*** (4,0–17,7)	**0,7 •** (0,6-0,7)	**0,7#** (0,6-1,0)
IL-2 (пг/мл)	10,5 (4,9–16)	6,07 (0– 14)	0 (0,0–14,2)	0,0 (0,0-0,0)	6,3 (0,0-78,4)
IL-6 (пг/мл)	0,9 (0,9–1,9)	1,5 (1,4 – 1,7)	1,3 (1, –1,6)	0,0 (0,0-0,0)	0,0 (0,0-4,9)

Примечания: n - число глаз; * - статистически значимые отличия показателей опытных подгрупп при сравнении с контролем (p<0,05); • - достоверность отличий показателей при сравнении между подгруппами Ia и Ib на 14 сутки после операции (p<0,05); # - достоверность отличий показателей при сравнении между подгруппами Ia и Ib на 28 сутки и более после операции (p<0,05).

Анализ динамики IL-2 на всем периоде наблюдения свидетельствует о снижении его содержания в СК животных обеих опытных группах, что позволяет заключить, что применяемые схемы КИТ позволяют достигнуть системного иммуносупрессивного эффекта.

Сравнительный анализ изменений содержания супрессивных факторов и цитокинов иммунного ответа в СТ и СК животных с атрофией РПЭ при введении ИПСК–РПЭ на фоне двух схем КИТ.

Оценка изменений локальной продукции изучаемых медиаторов после трансплантации ИПСК-РПЭ на фоне двух схем КИТ при атрофии РПЭ представлены в таблице 5.

На 14 сутки после трансплантации TGF-β1 определялся лишь в единичных тест-пробах СТ обеих подгрупп, в более позднем периоде уровень цитокина оставался без изменения. Отсутствие выраженной реакции на введенную суспензию ИПСК-РПЭ можно объяснить прямым действием ЦсА и ММФ, проникающих через поврежденный ГРБ при атрофии РПЭ.

В раннем периоде после трансплантации отмечали достоверное ослабление локального синтеза TGF-β2 на фоне обоих режимов КИТ по сравнению с дооперационным уровнем (p<0,05). Снижение концентрации TGF-β2 в СТ реципиентов с атрофией РПЭ на ранних сроках после трансплантации скорее всего является результирующей прямого влияния

проникающих в СРП иммуносупрессоров и активного использования этого цитокина in situ, необходимого для реализации защитного ответа. К 28 суткам концентрация TGF-β2 в СТ животных обеих экспериментальных подгрупп повысилась и достигла диапазона нормальных значений, что свидетельствует об адекватно подобранной схеме иммуносупрессивной терапии (таблица 5).

Таблица 5. Изменение уровней локальной продукции иммунорегуляторных и супрессивных факторов в разные сроки после трансплантации ИПСК-РПЭ у животных с атрофией РПЭ, получавших ЦсА или ММФ в качестве системного компонента КИТ.

Наименование показателя	Животные с атрофией РПЭ (Me; Q1-Q3)					Контроль (n=6)
	До трансплантации (n=6)	IIa Циклоспорин А (n=12)		IIb Микофенолат мофетил (n=12)		
		Период наблюдения				
		14 суток	Более 28	14 суток	Более 28	
TGF-β1 (пг/мл)	0 (0-0)	0,1 (0,0 – 97)	0,079 (0,0 – 0,1)	0 (0-15)	0 (0-0)	0 (0– 0)
TGF-β2 (пг/мл)	2195 (1581-2809)	**729*** (642–1354)	1581 (627–2356)	902 * (701-1014)	1586 (721–2567)	1237 (814– 1496)
TSP-1 (нг/мл)	10 (8,4-11,7)	**1,1*** (0,9–3,0)	**1,8 *** (0,8–31,0)	**10,3 •** (6,7-13,2)	**12,1 #** (5,4-17,5)	1,2 (1,1– 2,1)
IL-2 (пг/мл)	13,7 (6,9– 19,3)	6,9 (0,5 – 26,1)	**0,0 *** (0,0 – 3,8)	**1,8 *•** (0,0– 6,7)	**7,6*#** (0 – 67,6)	1,2 (0– 10,2)
IL-6 (пг/мл)	0 (0– 2)	1,4 (1,3 – 2)	1,49 (2– 1,4)	0 (0-1,5)	0 (0-1,1)	1,4 (1,3– 1,71)

Примечания: n - число глаз; * - статистически значимые отличия показателей опытных подгрупп при сравнении с группой до трансплантации (p<0,05); • - достоверность отличий показателей при сравнении между подгруппами a и b на 14 сутки после операции (p<0,05); # - достоверность отличий показателей при сравнении между подгруппами a и b на 28 сутки и более после операции (p<0,05).

На всех контрольных сроках посттрансплантационного периода в СТ животных IIa подгруппы выявлено статистически значимое снижение уровня TSP-1 по сравнению с исходно высокими значениями до операции и показателями IIb подгруппы (p<0,05), не подвергшихся каким-либо изменениям (таблица 5).

При исследовании IL-2 выявлено достоверное ослабление его локальной продукции в обеих опытных подгруппах (p<0,05). На отдаленных сроках наблюдали дальнейшее снижение его уровня в СТ животных, получавших ЦсА; напротив, в большинстве тест-проб IIb подгруппы выявлены повышенные концентрации IL-2 (таблица 5). Полученные данные дают основание полагать, что интраокулярная динамика IL-2 была обусловлена действием системных иммуносупрессоров (ЦсА и ММФ), способных беспрепятственно проникать через поврежденный при атрофии ГРБ.

Оценка изменений системной продукции изучаемых медиаторов после трансплантации ИПСК-РПЭ на фоне двух схем КИТ при атрофии РПЭ представлены в таблице 6.

Таблица 6. Изменение уровней системной продукции иммунорегуляторных и супрессивных факторов в разные сроки после трансплантации ИПСК- РПЭ у животных с атрофией РПЭ, получавших ЦсА или ММФ в качестве системного компонента КИТ.

Наименование показателя	До трансплантации (n=6)	Животные с атрофией РПЭ (Me; Q1-Q3)				Контроль (n=6)
		IIa Циклоспорин А (n=12)		IIb Микофенолат мофетил (n=12)		
		Период наблюдения				
		14 суток	Более 28	14 суток	Более 28	
TGF-β1 (пг/мл)	147 (124– 168)	**729*** (479-766)	290 (0,9–599)	**191•** (177-407)	**98*#** (0 – 158)	469 (402– 584)
TGF-β2 (пг/мл)	1243 (1125-1359)	**1378**** (1362–1505)	**1215**** (670–2112)	**857•** (755-1108)	**543*#** (0,7–1169)	1041 (427–1143)
TSP-1 (нг/мл)	0,9 (0,6-1,3)	**8,3*** (6,6 – 11,9)	**8,2*** (5,2– 30,9)	**2,0•** (1,6-2,9)	**1,2#** (0,6-1,4)	5,2 (3,5– 6,8)
IL-2 (пг/мл)	0 (0-0)	0 (0– 18,7)	0 (0 – 24,7)	0 (0-0)	0 (0-0)	10,5 (4,9– 16,0)
IL-6 (пг/мл)	0 (0-3,2)	1,5 (1,1 – 1,5)	1,2 (0,9 – 1,4)	0 (0-1,2)	0 (0-0)	0,9 (0,9– 1,9)

Примечания: n - число глаз; * - статистически значимые отличия показателей опытных подгрупп при сравнении с группой до трансплантации (p<0,05); ** - статистически значимые отличия показателей опытных подгрупп при сравнении с контролем (p<0,05); • - достоверность отличий показателей при сравнении между подгруппами a и b на 14 сутки после операции (p<0,05); # - достоверность отличий показателей при сравнении между подгруппами a и b на 28 сутки и более после операции (p<0,05).

При изучении динамики TGF-β1 обнаружен рост уровня его продукции в раннем посттрансплантационном периоде, более выраженный во IIa подгруппе: медиана показателя составила 729 пг/мл и достоверно превышала таковую на дооперационном этапе и в норме. В более поздние сроки содержание TGF-β1 в СК снижалось: ослабление системной продукции наблюдали на фоне применения ММФ в составе КИТ (p<0,05) (таблица 6).

Анализ сывороточного TGF-β1 у кроликов с пересадкой в глаз атрофичным РПЭ показал снижение концентрации изучаемого цитокина, что свидетельствует о нарушении механизма системной иммунологической толерантности, вызванного атрофией РПЭ (таблица 6).

Интересные результаты были получены при анализе TGF-β2 в СК: так во IIa подгруппе определено ее усиление на протяжении всего периода наблюдения относительно нормы (p<0,05), тогда как во IIb подгруппе обнаружено снижение содержания цитокина (p<0,05), что говорит о более выраженном системном иммуносупрессивном эффекте ММФ.

На 14 сутки после проведения трансплантации уровень TSP-1 в СК обеих подгрупп повышался по сравнению с исходными значениями, более выраженная динамика отмечена во

IIа подгруппе, на 28-60 сутки секреция TSP-1 оставалась без изменений. Эти результаты свидетельствовали о более выраженном системном супрессивном влиянии ММФ.

IL-2 в подавляющем большинстве проб СК реципиентов обеих подгрупп отсутствовал: лишь в единичных случаях цитокин обнаруживали в несущественных концентрациях, что свидетельствовало о прямом иммуносупрессивном действии ЦсА и ММФ.

ВЫВОДЫ

1. Нарушения локальной и системной продукции иммунорегуляторных цитокинов, в частности, дисбаланс факторов супрессии TGF-β1, TGF-β2 и TSP-1, свидетельствующие о снижении толерантности на уровне глаза и организма, являются патогенетическим звеном атрофии РПЭ в эксперименте и доказывают необходимость использования комбинированной схемы иммуносупрессивной терапии, включающей местное и системное введение иммуносупрессоров, при заместительной трансплантации ИПСК-РПЭ.

2. На основании сравнительного анализа данных клинико-инструментальных исследований получены доказательства безопасности субретинальной трансплантации суспензии ИПСК-РПЭ, проводимой на фоне комбинированной иммуносупрессивной терапии (КИТ), включающей однократную интравитреальную инъекцию триамцинолона ацетонида и последующее ежедневное введение селективного иммуносупрессора (ЦсА или ММФ), о чем свидетельствует анатомическая сохранность сетчатки и других прилежащих структур глаза. Применение двух схем КИТ независимо от включенного в ее состав системного компонента позволяет предотвратить осложнения, связанные с отторжением ксеногенного материала как у животных со здоровыми глазами, так и с атрофией РПЭ.

3. Результаты оценки изменений концентрации цитокинов IL-2, IL-6, TGF-β1, TGF-β2 и TSP-1 в СТ и СК животных-реципиентов в ранние и отдаленные сроки наблюдения после трансплантации ИПСК-РПЭ на фоне двух схем КИТ, свидетельствуют о более выраженном как местном, так и системном действии ММФ. Наиболее сильный эффект ММФ отмечен в отношении TGF-β1 (резком снижении концентраций в СТ и СК реципиентов) - важнейшего регулятора репаративных процессов: дальнейшие исследования в этом направлении могут способствовать разработке подходов к лечению тяжелой пролиферативной офтальмопатологии.

4. В ходе сравнительного анализа динамики биохимических показателей нефро- и гепатотоксичности СК реципиентов ИПСК-РПЭ, получавших разные схемы комбинированной иммуносупрессивной терапии, установлено, что ЦсА, применяемый в

составе КИТ, проявляет более сильное неблагоприятное действие по сравнению с ММФ, о чем свидетельствуют повышение активности АЛТ до 64 Ед/л (превышение в 2 раза по сравнению с группой ММФ ($p<0,05$) и контролем) и уровня креатинина в крови экспериментальных животных как в раннем, так и в отдаленном посттрансплантационном периоде.

5. На основании комплексного анализа данных клинико-инструментальных, иммунологических исследований и биохимических показателей токсичности получено заключение о целесообразности включения ММФ в качестве системного компонента КИТ для профилактики осложнений, связанных с развитием реакции отторжения трансплантата и рядом системных неблагоприятных эффектов при субретинальной заместительной клеточной трансплантации ИПСК-РПЭ в эксперименте.

ПРАКТИЧЕСКИЕ РЕКОМЕНДАЦИИ

1. Разработанная схема комбинированной иммуносупрессивной терапии, способная предотвратить реакцию тканевой несовместимости при субретинальной трансплантации ксеногенного донорского материала, может быть использована для изучения биологических эффектов потенциальных биомедицинских клеточных продуктов на основе клеток человека, трансплантируемых субретинально крупным животным (кроликам) в том числе, с дегенерацией сетчатки, в эксперименте.

2. Доказательства целесообразности применения микофенолата мофетила в составе КИТ при трансплантации ИПСК-РПЭ, а именно: эффективность, менее выраженное побочное действие, подтвержденные на основании комплексного анализа данных клинико-инструментальных и лабораторных исследований, являются отправным пунктом для целого ряда исследований в офтальмологии, главными из которых, по-нашему мнению, являются: а) совершенствование предложенной схемы КИТ, а именно: проведение работ по определению минимально токсичной рабочей дозировки ММФ, способствующей достижению толерантности, для дальнейшего использования в до- и клинических исследованиях; б) в связи с выраженным анти-TGF-β1 действием, изучение возможностей применения ММФ для лечения тяжелых пролиферативных заболеваний глаз.

Список работ, опубликованных по теме диссертации:

1. Нероева Н.В., Балацкая Н.В., Катаргина Л.А., **Бриллиантова А.Г.** (2023) Иммунная привилегия в субретинальном пространстве и перспективы трансплантации ретинального пигментного эпителия при дегенеративных заболеваниях сетчатки. **Российский офтальмологический журнал.** 16(4):152-158. https://doi.org/10.21516/2072-0076-2023-16-4-152-158
2. Нероева Н.В., Балацкая Н.В., **Бриллиантова А.Г**., Катаргина Л.А., Харитонов А.Е., Лагарькова М.А., Богомазова А.Н. (2024) Клинико-иммунологический анализ трансплантации ретинального пигментного эпителия, полученного из индуцированных плюрипотентных стволовых клеток, в условиях фармакологической иммуносупрессии у кроликов. **Офтальмология.** 21(1):193-204. https://doi.org/10.18008/1816-5095-2024-1-193-204
3. Нероева Н.В., Балацкая Н.В., Нероев В.В., **Бриллиантова А.Г**., Катаргина Л.А., Лагарькова М.А. (2024). Динамика клинико-иммунологических показателей при трансплантации ретинального пигментного эпителия на фоне применения комбинированной иммуносупрессивной терапии в модели дегенерации сетчатки на кроликах. **Российский иммунологический журнал**. Т. 27. - №4. - С. 787-794. doi: 10.46235/1028-7221-16700-DOC
4. Балацкая Н.В., Фадеев Д.В., Зуева М.В., Нероева Н.В., **Бриллиантова А.Г.,** Тимофеев Ю.С. (2025) Особенности локального синтеза нейротрофических факторов при воздействии фрактальной стимуляционной фототерапии в модели атрофии ретинального пигментного эпителия на кроликах. **Молекулярная медицина**. Т.23. - №3. - С. 60-68.
5. Сравнительная клинико-иммунологическая характеристика трансплантации РПЭ при режимах фармакологической иммуносупрессии в эксперименте на кроликах. (Нероева Н.В., Балацкая Н.В., **Бриллиантова А.Г**., Катаргина Л.А. Международная офтальмологическая научно-практическая конференция «Инновационные технологии в офтальмологии – 2024». Сборник материалов конференции. Ташкент, 2024 – С. 44-46.).
6. Перспективы применения микофенолата мофетила в составе комбинированной иммуносупрессивной терапии при трансплантации ретинального пигментного эпителия в эксперименте. (Нероева Н.В., Балацкая Н.В., **Бриллиантова А.Г**., Катаргина Л.А. II Международная офтальмологическая научно-практическая конференция «Инновационные технологии в офтальмологии – ITO 2025». Сборник тезисов. Ташкент, 2025. – С. 20-22.).

В том числе патент:

7. Нероева Н.В., Балацкая Н.В., **Бриллиантова А.Г**., Катаргина Л.А. (2024) Способ изучения биологического действия потенциальных биомедицинских клеточных продуктов на основе клеток человека при субретинальной ксеногенной трансплантации в эксперименте. Патент РФ № 2830558C1 (Дата публикации 21.11.2024) Москва, Федеральная служба по интеллектуальной собственности, патентам и товарным знакам.

Список сокращений

АГ – антиген
АЛТ – аланинаминотрансфераза
АПК – антигенпрезентирующие клетки
АСТ – аспартатаминотрансфераза
АФ – аутофлюоресценция
ВМД – возрастная макулярная дегенерация
ГА – географическая атрофия
ГЗТ – гиперчувствительность замедленного типа
ГРБ – гематоретинальный барьер
ИКК – иммунокомпетентные клетки
ИП – иммунная привилегия
ИПСК – индуцированные плюрипотентные стволовые клетки
ИПСК-РПЭ – индуцированные плюрипотентные стволовые клетки, направленно дифференцированные в ретинальный пигментный эпителий
КИТ – комбинированная иммуносупрессивная терапия
КС – кортикостероиды
ММФ – микофенолата мофетил
ОКТ – оптическая когерентная томография
ПР – пигментный ретинит
РПЭ – ретинальный пигментный эпителий
СК – стволовые клетки
СК – сыворотка крови
СРП – субретинальное пространство
СТ – стекловидное тело
ФА – флюоресцентная ангиография
ХНВ – хориоидальная неоваскуляризация
ЦсА – циклоспорин А
ЭАУ – экспериментальный аутоиммунный увеоретинит
ЭСК – эмбриональные стволовые клетки
IL-2 – интерлейкин-2
IL-6 – интерлейкин-6
TGF-β1 – трансформирующий фактор бетта 1
TGF-β2 – трансформирующий фактор бетта 2
TSP-1 – тромбоспондин 1